



## Concordance between ultrasonography and computed tomography urography for the screening and diagnosis of urolithiasis in an endemic population.

### Concordancia de la ultrasonografía con urotomografía en el tamizaje y diagnóstico de urolitiasis en una población endémica.

Víctor Hugo Cruz-Euán,<sup>1</sup> Martha Medina-Escobedo,<sup>2</sup> Ana Ligia Gutiérrez-Solís,<sup>1</sup> Azalia Ávila-Nava,<sup>1</sup> Abraham Adolfo Ramírez-Jurado,<sup>1</sup> Lizeth Araceli González-Rocha,<sup>1</sup> Roberto Lugo.<sup>1\*</sup>

#### Abstract

**Objective.** To determine the concordance between ultrasonography and computed tomography (CT) urography for the screening of and early diagnosis in patients suspected of presenting with urolithiasis.

**Materials and methods.** A total of 140 patients above 18 years of age and with clinical suspicion of urolithiasis were studied. Ultrasound imaging was performed to determine the presence and size of the stone. The patients later underwent single-phase CT urography to determine stone location, size, and density. Concordance between ultrasonography and CT urography was estimated, along with the sensitivity and specificity of the two imaging methods.

**Results.** Through CT urography, kidney stones were observed in 94 patients, ureteral stones in 26 patients, and bladder stones in 20 patients. In comparison, ultrasonography identified 84% (79/94 patients) of the kidney stones, 84.6% (22/26) of the ureteral stones, and 100% (20/20) of the bladder stones. The estimated concordance between the two imaging methods was 61% (88% sensitivity, 90% specificity) in the kidneys, 75% (95% sensitivity, 90% specificity) in the ureters, and 98% (99% sensitivity and specificity) in the bladder.

**Conclusions.** Ultrasonography is a reliable tool for early diagnosis in patients with clinical suspicion of urolithiasis, as long as it is performed by specialized personnel.

#### Keywords:

Urolithiasis,  
Ultrasonography,  
Computed tomography  
urography.

#### Correspondencia:

\*Autor para  
correspondencia:  
Roberto Lugo Gómez.  
Hospital Regional de  
Alta Especialidad de la  
Península de Yucatán.  
Mérida, Yucatán, México.  
Calle 7 No. 433 x 20 y  
22. Fracc. Altabrisa. C.P.  
97130, Mérida Yucatán.  
Correo electrónico:  
roberto.lugo.gomez@  
gmail.com.

**Citación:** Cruz-Euán V. H., Medina-Escobedo M., Gutiérrez-Solís A. L., Ávila-Nava A., Ramírez-Jurado A. A., González-Rocha L. A. et al. Concordancia de la ultrasonografía con urotomografía en el tamizaje y diagnóstico de urolitiasis en una población endémica. Rev Mex Urol 2019;79(4):pp. 1-12.

<sup>1</sup> Hospital Regional de Alta Especialidad de la Península de Yucatán. Mérida, Yucatán, México.

<sup>2</sup> Hospital General Agustín O'Horan, Servicios de Salud de Yucatán. Mérida, Yucatán, México.

**Recepción:** 19 de junio de 2019.

**Aceptación:** 03 de septiembre de 2019.



## Resumen

**Objetivo.** Determinar la concordancia entre ultrasonografía y la urotomografía para el tamizaje y diagnóstico temprano en pacientes con sospecha de urolitiasis.

**Material y Métodos.** Se estudiaron 140 pacientes, mayores de 18 años y sospecha de urolitiasis. Se les realizó una exploración ultrasonográfica, para determinar la presencia y tamaño del cálculo. Posteriormente, se les examinó con un urotomógrafo de fase simple determinando su localización, tamaño y densidad. Se estimó el tamaño de los cálculos. Se estimó la concordancia entre los métodos ultrasonográficos y urotomográficos, así como, la sensibilidad y la especificidad para ambos métodos de imagen.

**Resultados.** A través de urotomografía se observaron cálculos renales en 94 pacientes, cálculos ureterales en 26 pacientes y cálculos en la vejiga en 20 pacientes. Los cálculos observados por ultrasonografía en relación a la urotomografía en riñón, uréteres y vejiga fueron del 84% (79/94 pacientes), 84.6% (22/26) y 100% (20/20) respectivamente. Las concordancias estimadas en riñón, uréteres y vejiga fueron del 61% (88% sensibilidad, 90% especificidad), 75% (95% sensibilidad, 90% especificidad) y 98% (99% sensibilidad y especificidad) respectivamente.

**Conclusiones.** La ultrasonografía es una herramienta confiable para el diagnóstico temprano de pacientes con sospecha clínica de urolitiasis, siempre que sea operada por personal especializado.

**Palabras clave:**  
urolitiasis,  
ultrasonografía,  
urotomografía.

## Introducción

La urolitiasis es definida como la formación y depósito de cálculos en diversas regiones anatómicas de la vía urinaria que predispone a una infección secundaria, como resultado de la inflamación generada a nivel renal.<sup>(1-3)</sup> La urolitiasis no debe ser considerada como una entidad patológica única, ya que su presencia es consecuencia de uno o más trastornos subyacentes relacionados entre sí, entre los que se encuentran factores bioquímicos, congénitos o adquiridos, fisiológicos o patológicos.<sup>(4)</sup>

En las últimas décadas se han logrado notables avances en el tratamiento de la litiasis urinaria, obteniendo la remoción de los cálculos mediante técnicas menos invasivas. Lo anterior se ha visto reflejado con la reducción de los días de ingresos hospitalarios y de la disminución de las complicaciones.<sup>(5)</sup> La nefrolitotomía endoscópica retrógrada flexible es la técnica más utilizada, ya que permite la fragmentación de los cálculos y su eliminación; de igual forma, el procedimiento quirúrgico ofrece una visuali-

zación guiada a través de la proyección de una imagen digital de alta resolución.<sup>(6)</sup>

De acuerdo con los estudios reportados por el Instituto Mexicano del Seguro Social (IMSS), la frecuencia de urolitiasis en la península de Yucatán es 10.3% mayor en relación con lo reportado para otros estados de la República Mexicana, (5.8 casos/10,000 habitantes),<sup>(7)</sup> puede presentar recurrencias de hasta el 50% de los pacientes antes de los 10 años y hasta del 75% en 20 años,<sup>(8)</sup> se presenta de forma general en personas adultas ( $\geq 50$  años) y es predominante en la población masculina que en femenina.<sup>(7,9)</sup>

La primera opción recomendada para el diagnóstico de los cálculos suele ser la TAC simple, sin embargo suele recurrirse al ultrasonido y/o la urografía, debido a que son métodos de diagnósticos de fácil acceso, de menor costo y sin o muy baja exposiciones a radiaciones ionizantes.<sup>(9,10)</sup> Estas técnicas suelen ser una alternativa viable y confiable para el diagnóstico temprano de pacientes con sospechas de formación de cálculos. Además, es ideal para localidades donde sus hospitales no cuenten con técnicas especializadas de imagen.

La ultrasonografía por su parte, al no utilizar radiaciones ionizantes, puede ser utilizado en pacientes pediátricos, en pacientes embarazadas y en aquellos con recurrencia de urolitiasis.<sup>(11)</sup> Éste método presenta una sensibilidad del 74% y una especificidad del 90% para el diagnóstico de litiasis urinaria, las cuales disminuyen cuando los cálculos son menores a 5mm.<sup>(10,12)</sup>

La técnica de imagen utilizada por excelencia en pacientes con sospecha de urolitiasis es la tomografía computarizada. La técnica presenta mayor sensibilidad (94-97%) y especificidad (96-100%) que la ultrasonografía.<sup>(13)</sup>

La adquisición de las imágenes demora sólo unos segundos, además de que puede medir la densidad del cálculo a través de las unidades Hounsfield, evaluar efectos secundarios por obstrucción, delinear el aspecto anatómico para procesos quirúrgicos y detectar otras fuentes potenciales de dolor o de patologías anormales.<sup>(10,11)</sup> Sin embargo, requiere que el paciente esté expuesto a radiaciones en dosis significativas del orden de 10 millisievert (msv), equivalente a la radiación natural acumulada de 4.5 años, o a la exposición de 500 radiografías simples. Esta acción que es poco recomendada en pacientes con recurrencia a litiasis urinaria.<sup>(11,14)</sup>

Un componente clave es la correcta localización de los cálculos renales en las vías urinarias. Hermida-Pérez *et al.*,<sup>(15)</sup> realizaron un estudio para detectar la localización de cálculos en 76 pacientes con cólico nefrítico, los resultados indicaron que la mayor concentración de ellos estuvo en el colector inferior, seguido del medio y finalmente en el superior. Masch *et al.*,<sup>(12)</sup> realizaron una revisión sistemática de ocho estudios en el que comparaban el diagnóstico de urolitiasis por ultrasonografía y urotomografía entre 2001 y 2014 en el que no pudieron hallar cifras precisas en cuanto a la sensibilidad y especificidad en los distintos métodos de diagnósticos, ya que presentaron mucha variabilidad con rangos que van entre 24-93% para la sensibilidad y entre 53-100% para la especificidad, argumentando que las variaciones se pudieron deber a la disposición anatómica del riñón.

En el mismo sentido Cochon *at al.*,<sup>(16)</sup> evaluaron la calidad de la tomografía con la ultrasonografía para el diagnóstico de urolitiasis, esto con el fin de obtener un instrumento predictor de recurrencias y para la toma de decisiones. Los resultados demostraron que la

ultrasonografía presentó una menor sensibilidad (70%); Sin embargo, argumentaron que esta disminución se debe a la disposición anatómica al momento de la medición del cálculo por ultrasonografía.

Con base en lo anterior, nos dimos a la tarea de determinar la concordancia entre la ultrasonografía y la urotomografía para el diagnóstico temprano en pacientes con sospecha de urolitiasis que acuden al Hospital Regional de Alta Especialidad de la Península de Yucatán.

## Materiales y Métodos

### *Pacientes*

El presente estudio fue aprobado por el Comité de Investigación y el Comité de Ética en Investigación del Hospital Regional de Alta Especialidad de la Península de Yucatán (HRAEPY). Se estudiaron 140 pacientes mayores de 18 años, con sospecha clínica de urolitiasis que acuden a consulta externa del hospital y que requirieron estudios por imagen. A cada paciente se le realizó ambas técnicas de imagen, la ultrasonografía y urotomografía computarizada de abdomen de campo claro. Adicionalmente, se realizaron estudios a pacientes que acuden al departamento de imagenología diagnóstica y terapéutica para diversos servicios del hospital y se les encuestó, previo a la realización de los estudios diagnósticos, acerca de si tenían sospechas de presentar cálculos en las vías urinarias, esto con el fin de determinar la prevalencia en los pacientes, por el hallazgo de los cálculos.

### *Obtención de la imagen por ultrasonografía*

Las pruebas de imágenes fueron realizadas por médicos residentes de la especialidad de imagen del HRAEPY siguiendo el mismo procedimiento. La ecografía de las vías urinarias fue realizada se realizó con un equipo de la marca *Phillips Affiniti 30* y con un transductor convexo de baja frecuencia (2-6 MHz).

El riñón se evaluó en dos planos (longitudinal y transversal) con el paciente en decúbito supino, se colocó el transductor sobre la línea axilar media derecha en el reborde costal, con el marcador de orientación hacia la cabeza del paciente, si se dificultaba la visualización, se le indicaba al paciente que realice una inspiración profunda para facilitar el acceso. Así mismo, se colocó el transductor sobre los espacios intercostales aproximándose a la línea axilar media. Una vez identificada la estructura, el transductor se giró ligeramente para ajustar la orientación oblicua del riñón. El transductor se deslizó delante hacia atrás para visualizar el parénquima renal y las pirámides renales que se presentan hipoecoico, y la pelvis renal que aparece hiperecoico. La vista del eje transversal se obtuvo después de haber girado 90 grados el transductor desde la posición del eje longitudinal.

### *Obtención de la imagen por urotomografía*

Las imágenes se obtuvieron mediante un tomógrafo de 64 cortes, modelo *Somaton Sensation*, de la marca *Siemens*. Al paciente se le solicitó que ingiriera aproximadamente 500 ml de agua, 30 minutos antes de la realización del estudio. Para la realización del estudio, se colocó al paciente sobre una camilla móvil que se desliza

hacia dentro y fuera del túnel, rodeado por un tubo Gantry que emite rayos x y refleja en detectores electrónicos contrapuestos. El to-pograma se realiza sin contraste desde el nivel de la vértebra T12 hasta 2 cm por debajo de la sínfisis del pubis. Posterior a ellas, se realizaron reconstrucciones para observar la imagen en dos o tres dimensiones. Para visualizar las vías urinarias se revisaron los cortes axiales, coronal y sagital de la reconstrucción, con enfoque a nivel de los riñones, ureteros y vejiga, identificando imágenes con densidades entre 400 a 1200 unidades Hounsfield que se correlacionan con estructuras de cálculos.

### *Tamaño del cálculo*

Los cálculos observados con ambas técnicas se midieron en los planos axial y coronal de cada imagen. Para su cuantificación, se determinó el eje longitudinal para expresar el diámetro del cálculo.

### *Localización anatómica del cálculo*

Los cálculos fueron localizados en riñones, uréteres y vejiga (vesical). En el caso de los riñones, los cálculos se identificaron en los colectores superior, medio e inferior, ya sea derecho, izquierdo o en ambos (bilaterales). Los cálculos ureterales, se determinaron si estaban en uréter derecho o izquierdo.

### *Análisis estadístico*

El tamaño de los cálculos se reportó mediante las medianas y los cuartiles por la prueba de

suma de Mann-Whitney; la sensibilidad y especificidad de la ultrasonografía con relación a la urotomografía se estimó mediante el teorema de Bayes las concordancias entre los métodos de adquisición se estimaron mediante la prueba estadística de coeficiente kappa de Cohen; la prueba de regresión lineal fue utilizada para estimar el coeficiente de correlación entre los dos métodos de imagen. En todos los casos, se consideró significativo a los valores de  $p < 0.05$ .

## **Resultados**

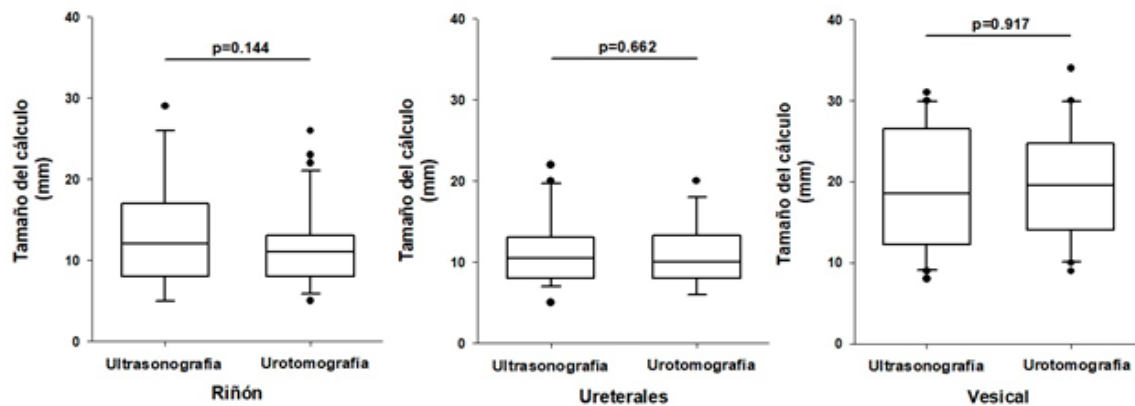
El estudio reportó que de los 140 pacientes que participaron, 84 fueron mujeres (60%) y 56 hombres (40%). Las edades de los participantes estuvieron entre los 23 y 79 años de edad, con una media de 45 años. De forma general, se observó que, de los 140 pacientes con sospecha de urolitiasis, 121 fueron diagnosticados por ambos métodos de imagen, ultrasonografía y urotomografía (86.4%) y únicamente 19 de ellos no fueron diagnosticados por ultrasonografía, sino por urotomografía (13.6%).

Los cálculos encontrados por ultrasonografía en riñón fueron del 84% en comparación con los diagnosticados por urotomografía (79/94 pacientes). Los cálculos observados en los uréteres por ultrasonografía fueron de 84.6% (22/26 pacientes). Los cálculos observados en vejiga por ambos métodos fueron del 100% (20/20 pacientes).

Se analizó el tamaño de los cálculos renales de manera general. Para ello se agruparon todos los cálculos obtenidos de los colectores superior, medio e inferior de los riñones. Los cálculos inferiores a 4 mm no se pudieron detectar por ultrasonografía. La figura 1 muestra que las medianas de los cálculos fueron de

12mm (intervalo de los cuartiles: 8.0–17.0) y 11mm (8.0–13.0) para los métodos de ultrasonografía y urotomografía respectivamente ( $p=0.144$ ).

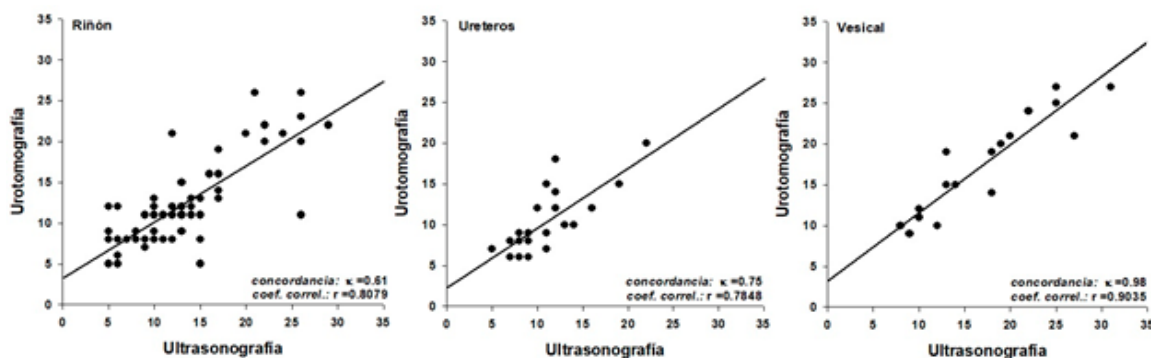
**Figura 1.** Tamaño de los cálculos diagnosticados por ultrasonografía y urotomografía en riñón ( $n=79$  ultrasonografía,  $n=94$  urotomografía), ureterales ( $n=22$  ultrasonografía,  $n=26$  urotomografía) y vesical ( $n=20$  ultrasonografía y urotomografía). En el riñón y vesical se observa mayor dispersión del tamaño en los cálculos identificados por ultrasonografía en comparación con los urotomografía.



Los cálculos detectados en los uréteres tuvieron medianas de 10.5mm (8.0–13.0) y 9mm (8.0–13.7) para ultrasonografía y urotomografía respectivamente ( $p=0.766$ ); los cálculos identificados en vejiga tuvieron las mayores medianas reportadas, siendo de 18.5mm (12.2–26.5) y 19.5mm (14.0–24.7) por los métodos de ultrasonografía y urotomografía respectivamente ( $p=0.914$ ). En todos los casos no hubo diferencia estadística significativa entre los métodos de obtención de la imagen.

La sensibilidad y especificidad estimada por el teorema de Bayes fue reportada para cada parte de las vías urinarias; la sensibilidad y especificidad estimada para el riñón fue de 88% y 99% respectivamente; para los uréteres se reportaron 95% y 90% respectivamente. Por último, para los vesicales, se estimaron los valores de 99% para la sensibilidad y especificidad. Las concordancias diagnósticas entre los métodos según el tamaño de los cálculos observados fueron de  $\kappa=0.61$  (buena) para el riñón;  $\kappa=0.75$  (buena) para los uréteres; y de  $\kappa=0.98$  (muy buena) para los vesicales.

Figura 2. Concordancia diagnóstica ( $\kappa$ ) y coeficiente de correlación ( $r$ ) entre la ultrasonografía y la urotomografía en función del tamaño de los cálculos (mm) observados en riñón, ureterales y vesical.



Los coeficientes de correlación estimados fueron de  $r = 0.8079$  para el riñón;  $r = 0.7848$  para los ureterales y de  $r = 0.9035$  para los vesicales, siendo congruentes con los resultados obtenidos para la sensibilidad, la especificidad y la concordancia.

## Discusión

Diversos estudios sugieren que la urotomografía es el mejor método para el diagnóstico oportuno de la urolitiasis.<sup>(13,17)</sup> Sin embargo, la técnica, además de ser costosa en equipo, operación y mantenimiento, requiere de personal especializado para su manipulación. Así mismo, los equipos suelen encontrarse en hospitales privados o en hospitales públicos de segundo o tercer nivel. La ultrasonografía ha sido una alternativa confiable para el diagnóstico de urolitiasis, ya que adicional a las ventajas

que presenta la técnica,<sup>(9,10)</sup> los equipos suelen estar disponibles en clínicas de primer nivel o en clínicas donde es difícil el acceso a equipos sofisticados, como son los caso de poblaciones con recursos limitados y centros de salud de comunidades rurales.

La tabla 1 muestra que la mayor parte de los pacientes atendidos en el servicio de imagenología con cálculos localizados en los riñones y los uréteres fueron del sexo femenino; y los localizados en vejiga correspondieron en mayor medida a pacientes de sexo masculino. Los cálculos localizados en riñón se identificaron de acuerdo con la ubicación en colector superior, medio e inferior. La mayor cantidad de cálculos renales se encontraron en los colectores inferiores (41/94), en contraparte, los de menor número fueron encontrados en los colectores superiores, lo que concuerda con los resultados reportados por Masch *et al.*,<sup>(12)</sup> y Hermida-Pérez *et al.*<sup>(15)</sup>



**Tabla 1. Características comparadas entre la ultrasonografía (Ultra) y urotomografía (UroTac) para el diagnóstico de cálculos en vías urinarias.**

Características	Riñón			Uretrales			Vesical			Urolitiasis por Hallazgo		
	Ultra	UroTac	p	Ultra	UroTac	p	Ultra	UroTac	p	Ultra	UroTac	p
<b>Edad</b>	48 (12.20)	47 (12.90)	0.77	45 (14.78)	45 (13.75)	0.99	33 (11.10)	33 (11.10)	1.00	53 (13.00)	48 (9.56)	0.55
<b>Sexo</b>												
<i>Masculino</i>	17 (21.5)	34 (36.1)	0.67	10 (45.5)	10 (38.4)	0.99	12 (60.0)	12 (60.0)	1.00	1 (50.0)	5 (27.7)	0.66
<i>Femenino</i>	62 (78.5)	60 (63.9)	0.66	12 (54.5)	16 (61.6)	0.67	8 (40.0)	8 (40.0)	1.00	1 (50.0)	13 (72.3)	0.67
<b>Longitud del Cálculo (mm)</b>												
<i>Riñón</i>	12.0 [8.0-17.0]	11.0 [8.0-13.0]	0.14	N/A	N/A	--	N/A	N/A	--	6.5 [8.0-13.0]	10.1 [8.0-13.0]	0.51
<i>Col. Sup.</i>	13.0 [9.0-22.0]	11.5 [7.7-19.2]	0.37	N/A	N/A	--	N/A	N/A	--	N/A	18.0 [11.0-24.0]	--
<i>Col. Med.</i>	11.0 [9.0-15.7]	11.0 [8.0-13.0]	0.24	N/A	N/A	--	N/A	N/A	--	9.0 [0.0]	2.5 [2.0-3.0]	1.00
<i>Col. Inf.</i>	10.0 [6.2-12.0]	11.0 [8.0-13.0]	0.18	N/A	N/A	--	N/A	N/A	--	4.0 [0.0]	5.0 [3.0-5.0]	1.00
<i>Uretrales</i>	N/A	N/A	--	10.5 [8.0-13.0]	10.0 [8.0-13.2]	0.66	N/A	N/A	--	N/A	6.3 [4.0-8.0]	--
<i>Vesical</i>	N/A	N/A	--	N/A	N/A	--	18.5 [12.2-26.5]	19.5 [14.0-24.7]	0.91	N/A	N/A	--
<b>Localización</b>												
<i>Derecho</i>	32 (40.5)	35 (37.2)	0.09	4 (18.1)	4 (15.3)	0.10	N/A	N/A	--	1 (50.0)	11 (61.1)	0.67
<i>Izquierdo</i>	13 (16.4)	26 (27.6)	0.25	10 (45.5)	12 (46.2)	0.58	N/A	N/A	--	N/A	6 (33.3)	--
<i>Bilateral</i>	34 (43.1)	33 (35.2)	0.72	8 (36.4)	10 (38.5)	0.70	N/A	N/A	--	1 (50.0)	1 (5.6)	1.00

Edad = media ± desviación estándar; Sexo = números de individuos y su porcentaje; Longitud del cálculo (en el caso del riñón, se cuantificó en colector superior, colector medio y colector inferior) = mediana y cuartiles [25%-75%]; Localización del cálculo = número de individuos y su porcentaje; N/A = no aplica. La columna Urolitiasis por Hallazgos, corresponde a pacientes que no presentan antecedentes de urolitiasis, pero al realizarles estudios de imagen por diversos motivos dieron positivo a urolitiasis.



En relación al tamaño de los cálculos, se identificaron que los vesicales fueron de mayor tamaño (mediana = 18.5mm para ultrasonografía y 19.5mm para urotomografía); y los cálculos en riñones tuvieron mayor variación en sus medidas cuando fueron comparados con los ureterales y los vesicales. Este resultado fue similar en ambas técnicas de imagen. De igual forma, cuando se compara el tamaño de los cálculos observados por ultrasonografía según su eje longitudinal, se observa mayor variación del tamaño en el colector superior y una menor variación en el colector inferior, una posible explicación sería la poca visualización que tienen el operador al momento de enfocar las estructuras, confiriéndose poca precisión al método ultrasonográfico.

En todos los casos se sugiere que, con independencia del método de adquisición de imagen, no existen diferencias estadísticas significativas en cuanto se evalúa el tamaño de los cálculos. Así mismo, se observó una mayor concentración (cantidad) de cálculos en el riñón derecho en comparación del izquierdo. En este sentido, existen reportes que indican que la presencia de cálculos renales suele ser mayor en el riñón izquierdo que en el derecho, debido a que éste se ubica frecuentemente más abajo (aproximadamente 2 cm) como consecuencia de su relación con el hígado y suele ser más corto y ancho que el izquierdo.<sup>(18)</sup> Sin embargo, el estudio reflejó que el tamaños de los cálculos del riñón izquierdo fue menor en comparación con lo encontrado en el riñón derecho. Esto sugiere que puede haber movimiento o migración de éstos hacia los uréteres.<sup>(19)</sup> Adicionalmente, se observa que en los ureteros izquierdos reportaron mayor cantidad de cálculos y de menor tamaño en comparación con los ureteros derechos.

Algunos trabajos reportan que los cálculos con medidas inferiores a 5mm no pueden ser detectados por ultrasonografía.<sup>(10)</sup> Sin embargo, nuestro estudio fue capaz de detectar cálculos de 4 mm de diámetro por ultrasonografía con independencia del operador. Es importante resaltar que el personal del HRAEPY son profesionales especializados en técnicas radiológicas.

A pesar de que el estudio se ha realizado en un hospital de tercer nivel, es interesante el hecho de poder diagnosticar urolitiasis a pacientes sin sospecha o antecedentes de ésta patología y que acuden por diversos diagnósticos al departamento de imagen. La columna de hallazgos (Tabla 1), muestra que el 4.3% de los estudios realizados por ultrasonografía fueron positivos para urolitiasis (2/46 pacientes) y, el 5.8% de los estudios reportados por urotomografía fueron positivos para urolitiasis (18/307 pacientes), siendo la edad media de los pacientes con urolitiasis por hallazgo de 48 años.

En cuanto a su localización, se encontraron más cálculos en el colector inferior de los riñones en comparación con el colector medio, y una mayor presencia o mayor número de cálculos en el riñón derecho y el uréter izquierdo. Aunque los porcentajes de los pacientes diagnosticados con urolitiasis por hallazgo son bajos, son significativos para los pacientes y para sus tratamientos, ya que arrojaron resultados similares a los observados en aquellos con diagnóstico certero de urolitiasis entre los que se encuentran: cálculos de tamaños de alrededor de 4 mm localizados por ultrasonografía; mayor concentración de cálculos en el colector inferior; menor tamaño de los cálculos en el riñón derecho; mayor cantidad de cálculos en uréteres izquierdos.

Tal y como se ha descrito en los resultados, el tamaño de los cálculos reportado por ultrasonografía es mayor en comparación con lo reportado por urotomografía. Esta diferencia de tamaño podría deberse a la especificidad de la técnica urotomográfica reportado por Cochon *et al.*<sup>(16)</sup> y Masch *et al.*<sup>(12)</sup> Sin embargo, al estimar la sensibilidad y la especificidad de la ultrasonografía, se puede observar que, para los cálculos renales, ureterales y vesicales, la sensibilidad fue mayor a la reportada en la literatura (77%).<sup>(12,13)</sup> Esto se refleja en las estimaciones de las concordancias de los pacientes con urolitiasis siendo buenas y muy buenas y, en el mismo sentido, con los resultados de las estimaciones de los coeficientes de correlación por los tamaños de cálculos de los pacientes con urolitiasis.

## Conclusiones

La ultrasonografía es una herramienta confiable para el diagnóstico temprano de pacientes con sospecha clínica de urolitiasis, siempre que sea operada por personal especializado. Mostró buena sensibilidad y especificidad en el diagnóstico de cálculos de 4 mm. Es una alternativa para localidades donde es difícil el acceso a servicios especializados o en poblaciones con una alta prevalencia de urolitiasis.

## Declaración de no conflicto de interés

Todos los autores declaran no presentar conflicto de interés.

## Fuentes de financiamiento:

No se requirió fuentes de financiamiento para la elaboración del presente documento.

## Taxonomía CRediT

Víctor Hugo Cruz-Euán	Participación significativa en el diseño del estudio, recopilación y análisis de datos.
Martha Medina-Escobedo	Participación en la redacción y revisión del manuscrito y en la aprobación de la versión final.
Ana Ligia Gutiérrez-Solís	Participación en la redacción y revisión del manuscrito.
Azalia Ávila-Nava	Participación en la redacción y revisión del manuscrito.
Abraham Adolfo Ramírez-Jurado	Participación en la recopilación y análisis de datos.
Lizeth Araceli González-Rocha	Participación en la recopilación y análisis de datos.
Roberto Lugo	Participación significativa en el diseño del estudio, recopilación, análisis e interpretación de los datos, redacción del documento y su revisión final.

## Referencias

1. **Deters LA, Jumper CM, Steinberg PL, Pais JV.** Evaluating the definition of 'stone free status' in contemporary urologic literature. *Clin Nephrol.* 2011;76(5):354–7. [accessed 11 Sep 2019] Available from: <http://europepmc.org/abstract/med/22000554>
2. **Wright PJ, English PJ, Hungin APS, Marsden SNE.** Managing acute renal colic across the primary-secondary care interface: a pathway of care based on evidence and consensus. *BMJ.* 2002;325(7377):1408–12. doi: <https://doi.org/10.1136/bmj.325.7377.1408>
3. **Yildirim D, Ozturk O, Tutar O, Nurili F, Bozkurt H, Kayadibi H, et al.** A new method for computer-assisted detection, definition and differentiation of the urinary calculi. *Ren Fail.* 2014;36(8):1278–82. doi: <https://doi.org/10.3109/0886022X.2014.938577>
4. **Audicio P, Álvarez V, Servetto C.** Factores de riesgo litogénico en población formadora de cálculos renales. *Salud Mil.* 2013;32(1):15–20. [accessed 11 Sep 2019] Available from: [http://www.imbiomed.com.mx/1/1/articulos.php?method=showDetail&id\\_articulo=105856&id\\_seccion=5729&id\\_ejemplar=10286&id\\_revista=369](http://www.imbiomed.com.mx/1/1/articulos.php?method=showDetail&id_articulo=105856&id_seccion=5729&id_ejemplar=10286&id_revista=369)
5. **Susaeta R, Benavente D, Marchant F, Gana R.** Diagnóstico y manejo de litiasis renales en adultos y niños. *Rev Med Clín Las Condes.* 2018;29(2):197–212. [accessed 11 Sep 2019] Available from: <http://www.sciencedirect.com/science/article/pii/S0716864018300270>
6. **González G.** Litiasis renal: estudio y manejo endocrinológico. *Revista Médica Clínica Las Condes.* 2013;24(5):798–803. [accessed 11 Sep 2019] Available from: <http://www.sciencedirect.com/science/article/pii/S0716864013702268>
7. **Medina-Escobedo M, Zaidi M, León ER, Orozco-Rivadeneira S.** Urolithiasis prevalence and risk factors in Yucatan, Mexico. *Salud Publica Mex.* 2002;44(6):541–5. [accessed 11 Sep 2019] Available from: <https://www.medigraphic.com/cgi-bin/new/resumenI.cgi?IDARTICULO=17056>
8. **Demehri S, Kalra MK, Rybicki FJ, Steigner ML, Lang MJ, Houseman EA, et al.** Quantification of urinary stone volume: attenuation threshold-based CT method—a technical note. *Radiology.* 2011;258(3):915–22. doi: <https://doi.org/10.1148/radiol.10100333>
9. **Noriega-Negrete I, Guerrero-Avenidaño G.** Hallazgos tomográficos en pacientes con sospecha clínica de urolitiasis. Evaluación de la certeza clínica y las afecciones asociadas más frecuentes. *Anales de Radiología México.* 2013;12(1):2–6. [accessed 11 Sep 2019] Available from: <https://www.medigraphic.com/cgi-bin/new/resumen.cgi?IDARTICULO=40051>
10. **McCarthy CJ, Baliyan V, Kordbacheh H, Sajjad Z, Sahani D, Kambadakone A.** Radiology of renal stone disease. *Int J Surg.* 2016;36(Pt D):638–46. doi: <https://doi.org/10.1016/j.ijssu.2016.10.045>
11. **Cheng PM, Moin P, Dunn MD, Boswell WD, Duddalwar VA.** What the radiologist needs to know about urolithiasis: part 1—pathogenesis, types, assessment, and variant anatomy. *AJR Am J Roentgenol.* 2012;198(6):W540–547. doi: <https://doi.org/10.2214/AJR.10.7285>
12. **Masch WR, Cronin KC, Sahani DV, Kambadakone A.** Imaging in Urolithiasis. *Radiol Clin North Am.* 2017;55(2):209–24. doi: <https://doi.org/10.1016/j.rcl.2016.10.002>

13. **Richmond J.** Radiological diagnosis of kidney stones. *Nephrology*. 2007;12(s1):S34–6. [accessed 11 Sep 2019] Available from: <https://onlinelibrary.wiley.com/doi/abs/10.1111/j.1440-1797.2007.00780.x>
14. **Moore CL, Daniels B, Singh D, Luty S, Gunabushanam G, Ghita M, et al.** Ureteral Stones: Implementation of a Reduced-Dose CT Protocol in Patients in the Emergency Department with Moderate to High Likelihood of Calculi on the Basis of STONE Score. *Radiology*. 2016;280(3):743–51. doi: <https://doi.org/10.1148/radiol.2016151691>
15. **Hermida Pérez JA, Pérez Palmes M<sup>a</sup> de LP, Loro Ferrer JF, Ochoa Urdangarain O, Buduen Nuñez A.** Cólico nefrítico en el servicio de urgencias: Estudio epidemiológico, diagnóstico y etiopatogénico. *Archivos Españoles de Urología* (Ed impresa). 2010;63(3):173–87. [accessed 11 Sep 2019] Available from: [http://scielo.isciii.es/scielo.php?script=sci\\_abstract&pid=S0004-06142010000300003&lng=es&nrm=iso&tlng=es](http://scielo.isciii.es/scielo.php?script=sci_abstract&pid=S0004-06142010000300003&lng=es&nrm=iso&tlng=es)
16. **Cochon L, Smith J, Baez AA.** Bayesian comparative assessment of diagnostic accuracy of low-dose CT scan and ultrasonography in the diagnosis of urolithiasis after the application of the STONE score. *Emerg Radiol*. 2017;24(2):177–82. doi: <https://doi.org/10.1007/s10140-016-1471-5>
17. **Assi Z, Platt JF, Francis IR, Cohan RH, Korobkin M.** Sensitivity of CT scout radiography and abdominal radiography for revealing ureteral calculi on helical CT: implications for radiologic follow-up. *AJR Am J Roentgenol*. 2000;175(2):333–7. doi: <https://doi.org/10.2214/ajr.175.2.1750333>
18. **Aranalde G, Mujica G, Agüero R, Velzi D.** *Fisiología Renal*. Corpus Libros Médicos y Científicos; 2015.
19. **Ahmed M, Pedro RN, Kieley S, Akornor JW, Durfee WK, Monga M.** Systematic evaluation of ureteral occlusion devices: insertion, deployment, stone migration, and extraction. *Urology*. 2009;73(5):976–80. doi: <https://doi.org/10.1016/j.urology.2008.12.048>